

# Rx in endodonzia

di Elio Berutti, Stefano Carossa, Silvia Preti

L'esame radiografico endorale è un'indagine strumentale importantissima in odontoiatria. In endodonzia risulta poi irrinunciabile, infatti ci è di aiuto per porre una corretta diagnosi, ci guida nell'esecuzione della terapia e ci permette di valutare e controllare nel tempo il buon esito del trattamento e quindi la guarigione.

L'immagine radiografica ci dà una visione dell'oggetto bidimensionale. Variando l'inclinazione del fascio di raggi sul piano orizzontale, puntando cioè il radiografico in direzione mesiale o distale, otteniamo il cosiddetto sdoppiamento delle radici tipico nei primi premolari superiori e nei molari inferiori, ma anche in questo caso non riusciremo ad apprezzare mai correttamente la terza dimensione che sfugge a questo tipo di indagine. E quindi intuibile come avendo a disposizione solo un'immagine bidimensionale è indispensabile che essa sia almeno dimensionalmente fedele all'oggetto radiografato.

Due sono le tecniche in uso in odontoiatria per l'esecuzione di radiografie endorali: la tecnica della "bisettrice" e la tecnica "parallela".

La tecnica della bisettrice utilizza apparecchi radiografici con cono corto, con tensioni di circa 50 kV e distanza fuoco-film intorno ai 10÷12 cm. Nella tecnica bisettrice il tubo radiogeno è posizionato in modo tale che il fascio di raggi sia perpendicolare

*Istituto policedra  
di clinica  
odontostomatologica  
e chirurgia maxillo-facciale  
dell'Università degli studi  
di Torino  
Direttore: R. Modica*

alla bisettrice dell'angolo formato dall'asse lungo del dente e la lastrina radiografica (fig. 1).

In endodonzia i principali svantaggi che limitano l'impiego

di questa tecnica di ripresa sono:  
- difficile centrare esattamente il fascio radiogeno ad angolo retto con la bisettrice.

- Forte deformazione prospettica dell'immagine dovuta alla diseguale distanza del dente dalla pellicola (l'apice del dente è visto dall'alto, difficile così stimare la lunghezza dell'elemento dentale) (figg. 2-3-4).

- Per i denti pluriradicolti è approssimativa la stima dell'asse medio dell'elemento dentale.

- L'arco zigomatico della ma- ➡

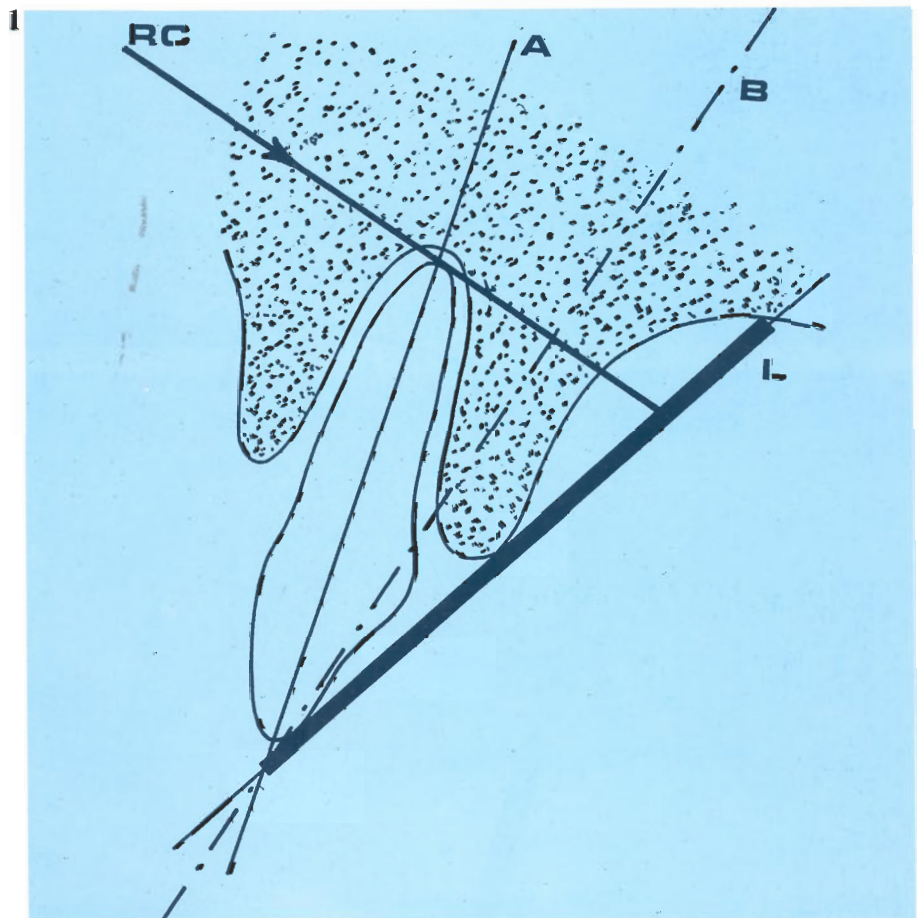
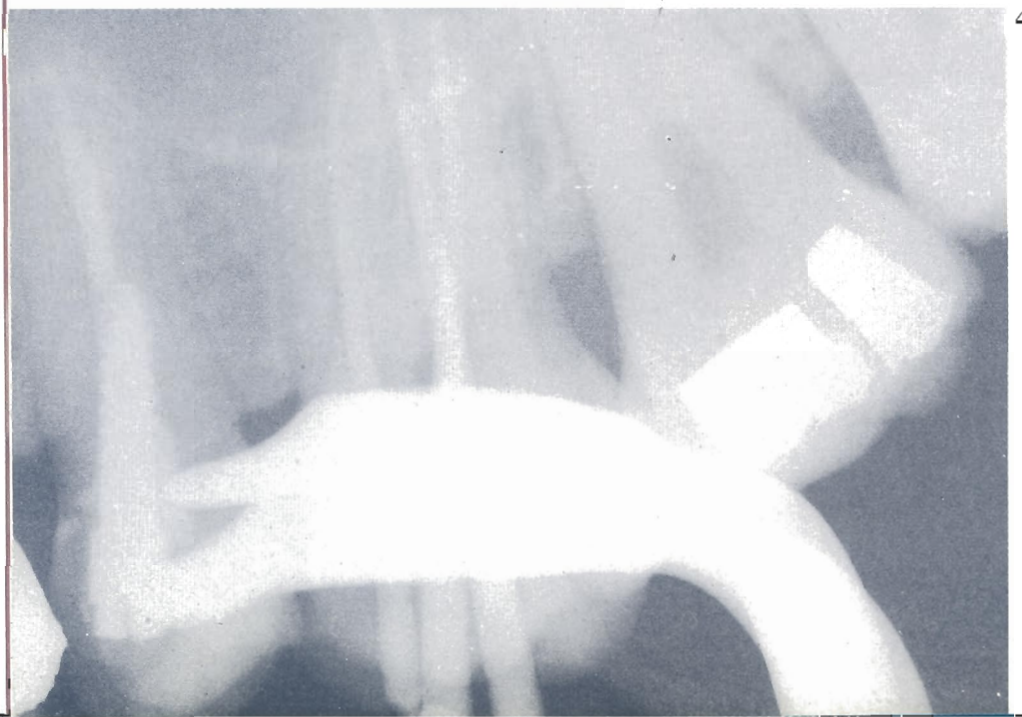
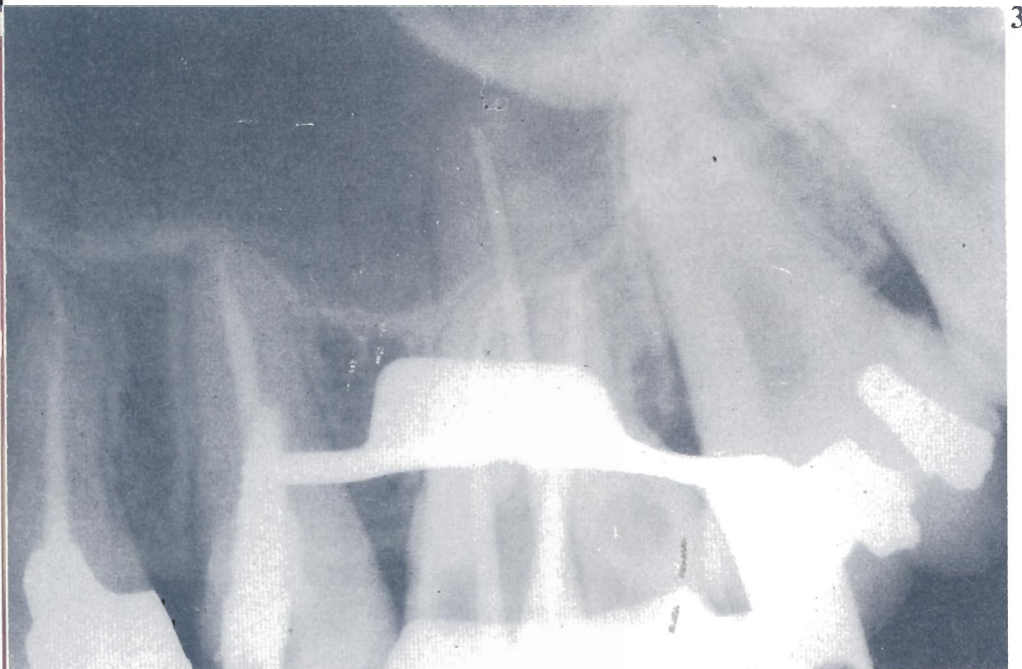
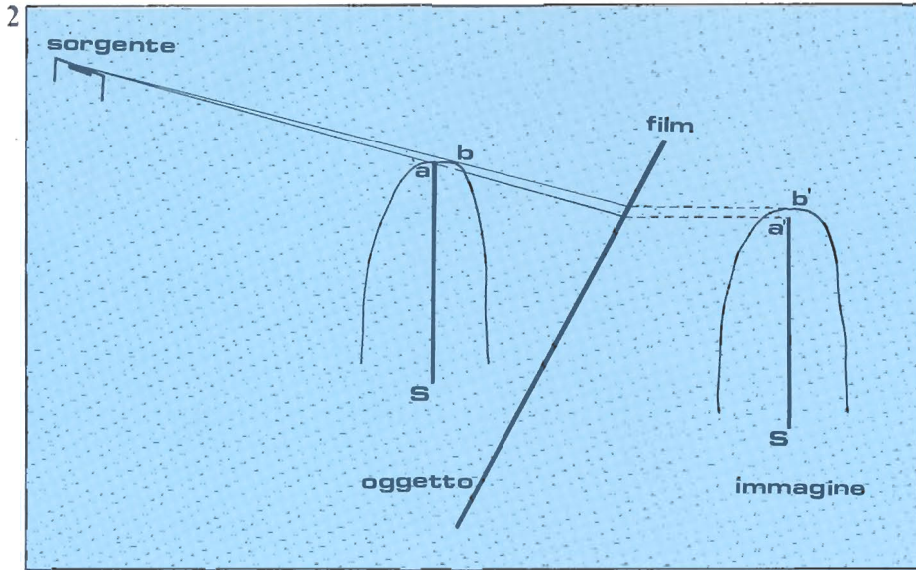


Fig. 1) Tecnica bisettrice  
RC: raggio centrale - A: asse  
lungo del dente - B: bisettrice -  
L: lastrina radiografica



scella è spesso sovrapposto agli apici dei molari superiori (difficile leggere correttamente la lunghezza delle radici vestibolari) (fig. 5).

La tecnica attualmente considerata più affidabile è la tecnica parallela. Questa si basa sul presupposto che aumentando la distanza fuoco pellicola, la traiettoria dei raggi X tende a diventare parallela; ne consegue un minor ingrandimento e quindi una minore distorsione dell'immagine.

La tecnica parallela utilizza apparecchi radiografici cosiddetti a "cono lungo" con tensioni dai 60 kV in su e distanza fuoco-film di 16+20 cm e oltre.

In questa tecnica il piano della pellicola è collocato parallelo all'asse lungo del dente ed il fascio radiogeno è perpendicolare ad entrambi (fig. 6).

Il parallelismo tra film ed asse lungo del dente è assicurato dall'uso di appositi supporti pellico-



Fig. 2) Deformazione prospettica:

S: strumento endodontico

a: apice radicolare: lunghezza di lavoro

b: bordo linguale della zona apicale

a': apice radicolare come erroneamente appare nell'immagine

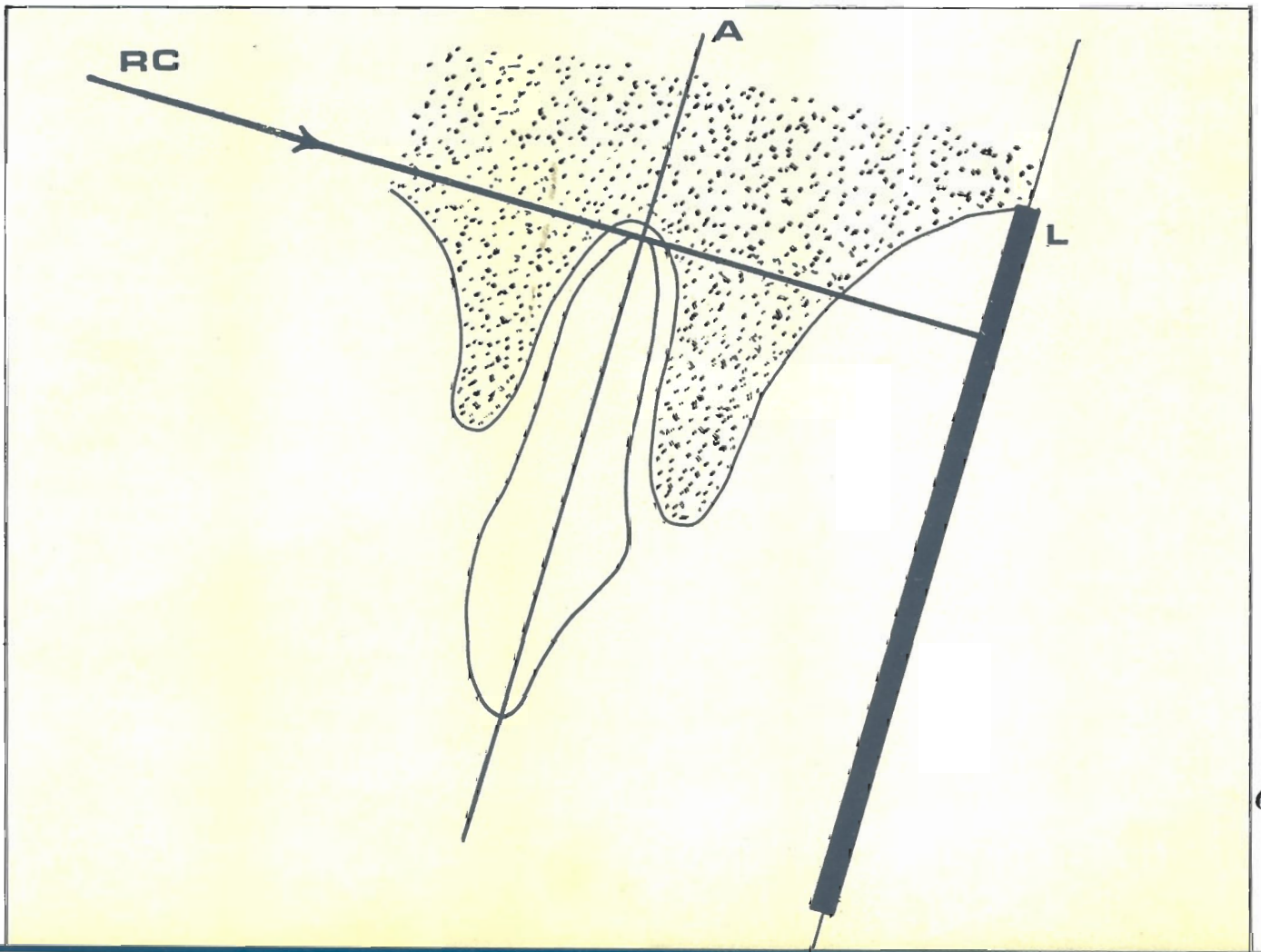
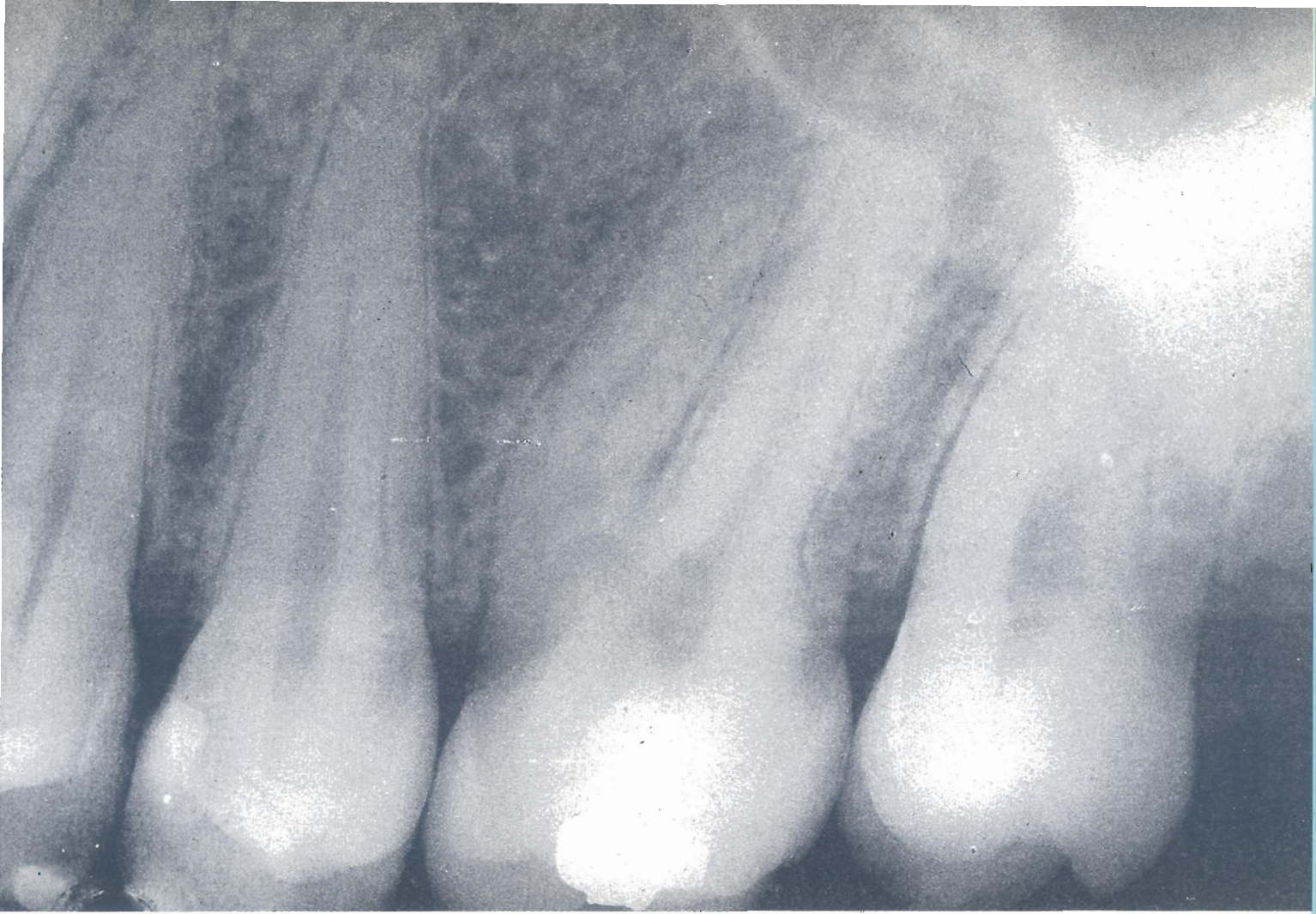
b': bordo linguale della zona apicale come appare nella lastra. La zona apicale è vista dall'alto.

Fig. 3) 26 Rx intraoperatorio: misurazione dei coni di gutta-perca prima della condensazione. Con la tecnica bisettrice i coni appaiono tutti più corti dell'apice radiografico.

Fig. 4) 26 Rx intraoperatorio: misurazione dei coni di gutta-perca prima della condensazione. Con la tecnica parallela i coni appaiono come nella realtà, tutti all'apice radiografico. Confrontare con la figura 3.

Fig. 5) Tecnica bisettrice: sovrapposizione dell'arco zigomatico sull'apice delle radici dei molari superiori.

Fig. 6) Tecnica parallela  
RC: raggio centrale  
A: asse lungo del dente  
L: lastrina radiografica



la definiti "centratori" (fig. 7).

L'uso dei centratori può essere utilizzato nella prima lastra "diagnostica", nella lastra finale a terapia endodontica conclusa e nelle successive lastre di controllo della guarigione, ma intraoperatoriamente la diga impedisce l'uso dei supporti pellicola.

Il trattamento endodontico si svolge interamente sotto diga; è qui che dobbiamo avere delle buone lastre radiografiche in modo tale da poter stimare con precisione la lunghezza di lavoro dei nostri strumenti canalari e la lunghezza dei coni di guttaperca occorrenti per l'otturazione del sistema canalare.

Il film radiografico sarà posizionato nella cavità orale con l'uso di una pinza emostatica semplicemente ruotando l'archetto tendi diga in modo tale che questo ultimo non interferisca con il tubo radiogeno (fig. 18).

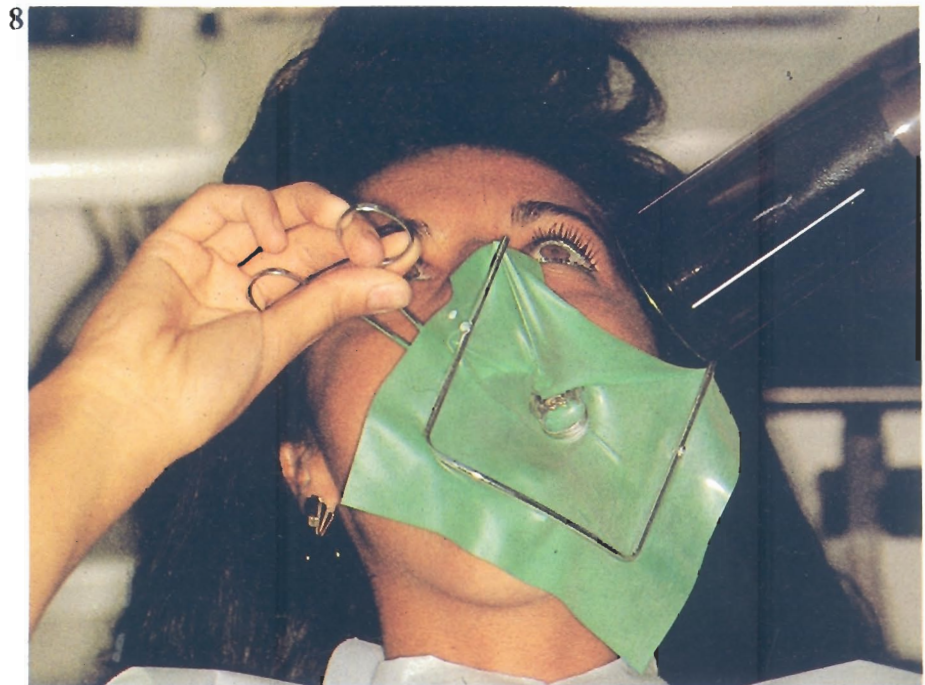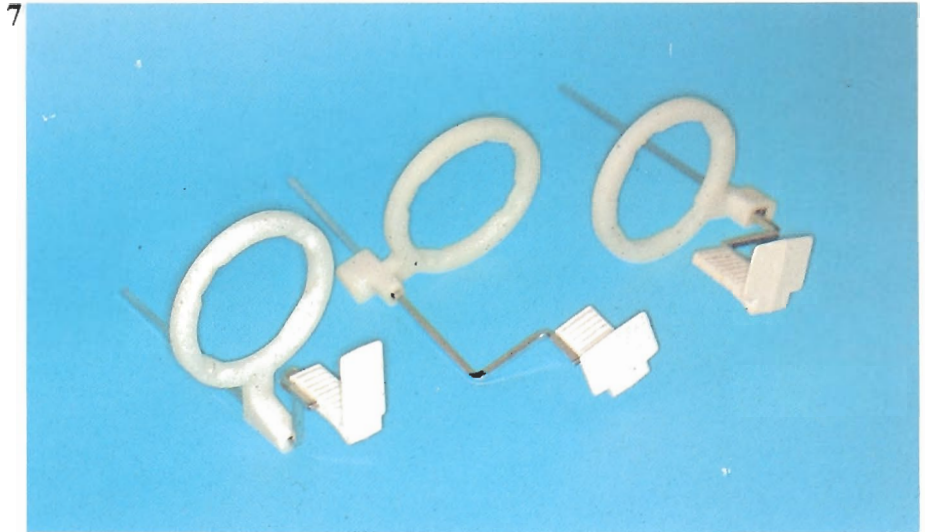
È intuibile che sarà molto difficile ottenere il parallelismo pellicola-asse lungo del dente. Useremo così intraoperatoriamente una tecnica cosiddetta "mista" tra la tecnica bisettrice e la tecnica parallela.

Questa tecnica di ripresa è comunque considerata affidabile perché normalmente la lastra radiografica viene orientata rispetto all'asse maggiore del dente con una inclinazione contenuta nell'intervallo compreso tra i  $+20^\circ$  e  $-20^\circ$ . La riproduzione dimensionale dell'immagine radiografica che si ottiene si discosta dalla lunghezza dell'oggetto reale in modo trascurabile come possiamo verificare matematicamente.

Considerando infatti il grafico I vediamo l'oggetto O, la lastra radiografica L ed il fascio radiogeno perpendicolare al film.

Se definiamo AB la lunghezza reale dell'oggetto, A'B' la lunghezza dell'immagine sulla lastra e  $\alpha$  l'angolo formato dalla lastra e l'asse lungo dell'oggetto, possiamo scrivere la seguente equazione:

$$A'B' = AB \cos \alpha \quad \rightarrow \quad AB = \frac{A'B'}{\cos \alpha}$$



Se  $\alpha$  è compreso nell'intervallo tra  $0^\circ$  e  $20^\circ$  il  $\cos \alpha$  è un numero molto vicino ad 1 ( $\alpha = 0^\circ \rightarrow \cos = 1$ ,  $\alpha = 15^\circ \rightarrow \cos \alpha = 0,966$ ,  $\alpha = 20^\circ \cos \alpha = 0,94$ ).

Si può così dedurre che la lunghezza reale dell'oggetto AB è praticamente sovrapponibile alla lunghezza A'B' dell'immagine sulla lastra radiografica quando l'inclinazione del film rispetto all'asse dell'oggetto radiografico è compreso in un angolo di  $20^\circ$ .

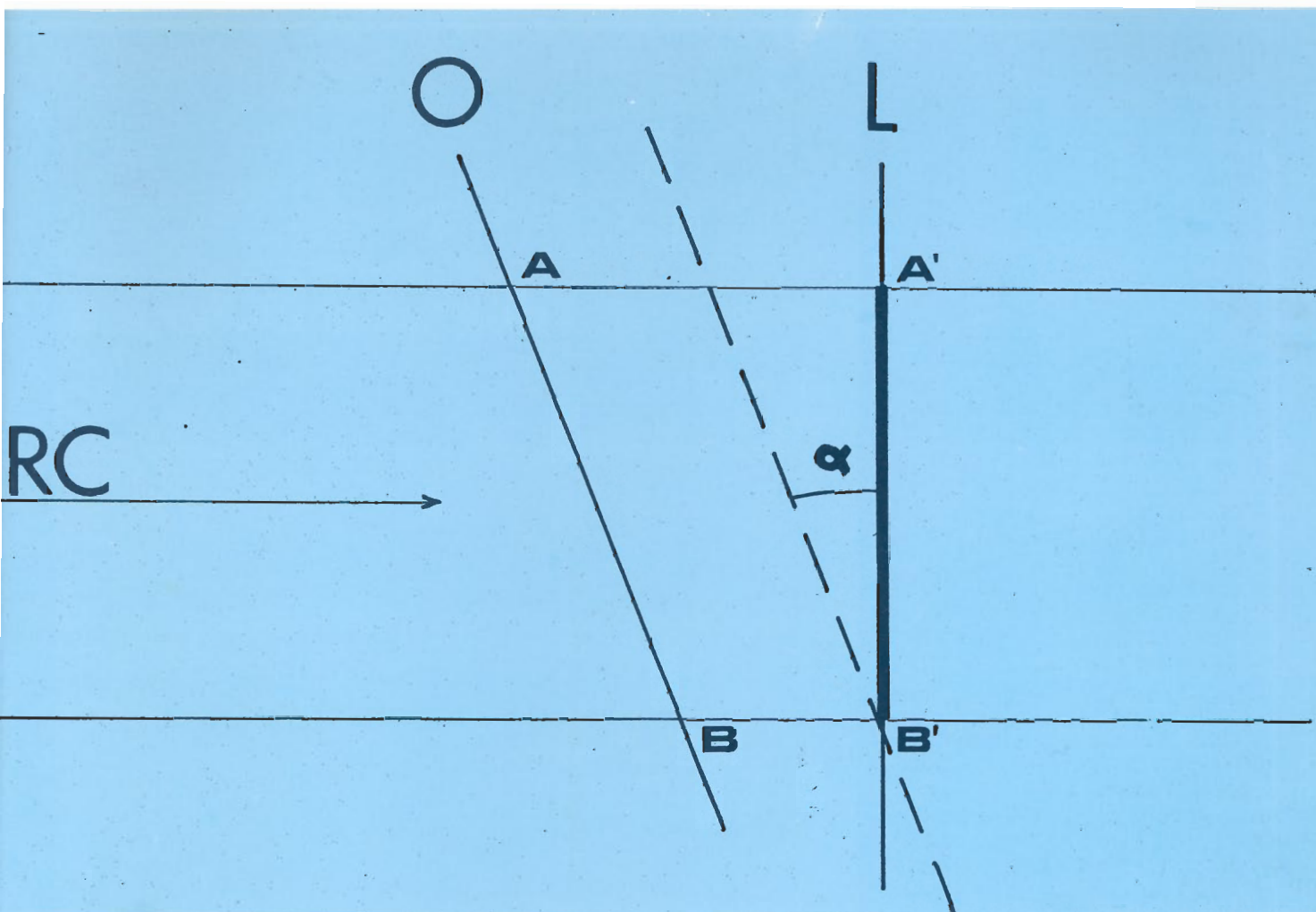
Quest'ultimo dato non può che confermare l'estrema sicurezza della tecnica parallela specialmente nel campo endodontico dove la precisione nella misurazione della lunghezza di lavoro e la misurazione del cono di gut-

Fig. 7) Supporti pellicola

Fig. 8) Tecnica di ripresa radiografica intraoperatoria. Si noti la rotazione dell'archetto della diga.

Grafico 1  
 RC: raggio centrale  
 O: oggetto  
 L: lastrina radiografica

taperca prima della condensazione possono condizionare l'intero trattamento e quindi il successo della terapia. □



## Bibliografia

1) *Cohen S., Burns R.C.*: "Pathways of the Pulp", 3th Ed., C.V. Mosby co., St. Luwis, 1984.

2) *Ingle J.J.*: "Endodontics", 2nd ed., Philadelphia, Lea & Febiger, 1976.

3) *Weine F.S.*: "Tecnica endodontica", 2<sup>a</sup> ed., Scienza e Tecnica Dentistica, Milano, 1982.

4) *Pecchioni A.*: "Endodonzia manuale di

tecnica operativa", 13<sup>a</sup> ed., ICA, Milano, 1983.

5) *Carozzi*: "Note di tecnica radiologica dentale", Carozzi S.p.A., Milano.